

Impianto Neoss ProActive® Tapered a carico immediato per correzione di agenesia di incisivo laterale superiore.

Dr. Roberto Romano, Italia

Paziente: donna, 22 anni.

Situazione clinica: Agenesia di incisivo laterale superiore destro con un deficit dei tessuti molli nel versante buccale.

Piano di trattamento: Inserimento e carico immediato di un impianto Neoss ProActive® Tapered e finalizzazione protesica con pilastro avvitato in zirconia.

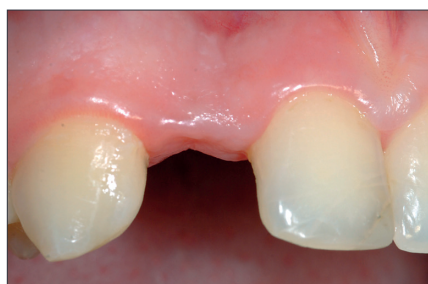

Figura 1

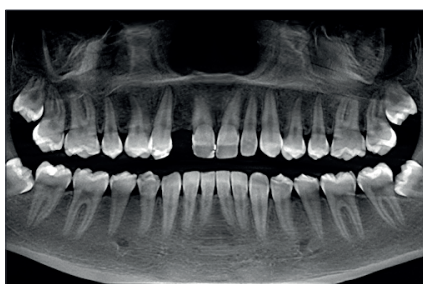

Figura 2

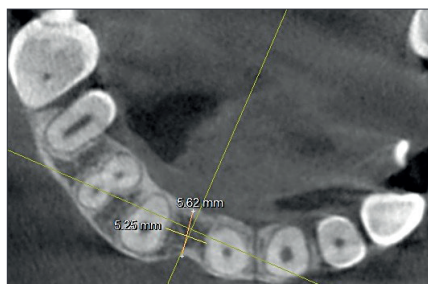

Figura 3

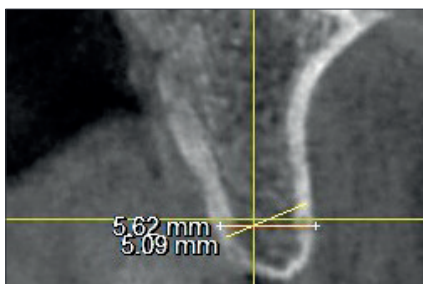


Figura 4

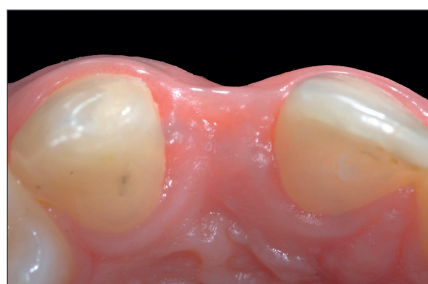

Figura 5

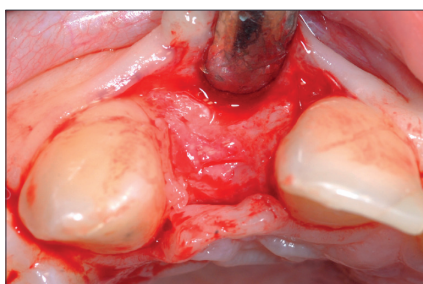


Figura 6

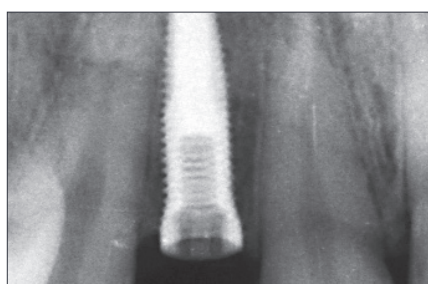


Figura 7

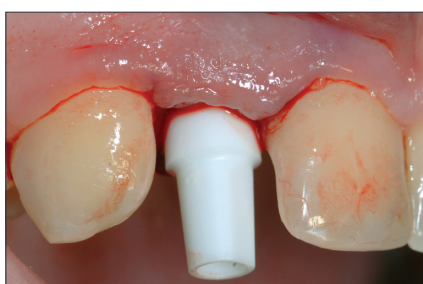

Figura 8

La paziente necessitava di un impianto per la sostituzione dell'incisivo superiore destro mancante a causa di agenesia. (Figura 1 e 2).

L'esame CBCT evidenziava spessori ossei di 5.6 mm e 5.2 mm rispettivamente in direzione buco-palatale e mesio-distale. (Figura 3 e 4).

Sebbene il profilo osseo fosse favorevole si evidenziava un deficit di tessuti molli sul versante buccale con un profilo concavo dello stesso. (Figura 5).

Al fine di ridurre i tempi di trattamento e quindi il discomfort estetico per la paziente si è optato per un protocollo di carico immediato.

Incisione e scollamento di lembo muco-periostale vestibolare per esporre il sito chirurgico. (Figura 6).

Inserimento di un impianto Neoss ProActive® Tapered 3.5 × 13 mm con torque di inserzione di 50 Ncm ed ISQ 65. (Figura 7).

Un provvisorio precedentemente preparato in laboratorio è adatto su un pilastro Neoss Tissue Former e quindi avvitato sull'impianto. (Figura 8 e 9).

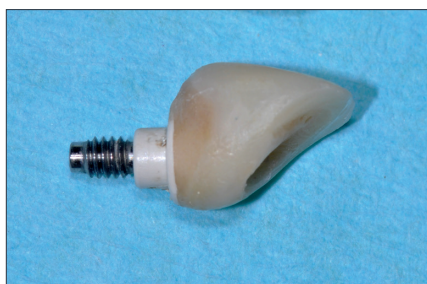

Figura 9

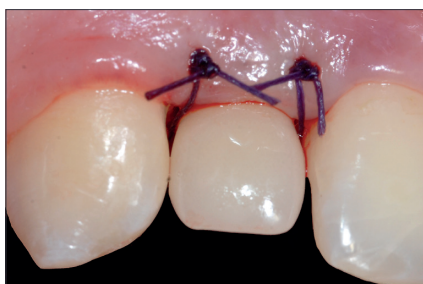

Figura 10

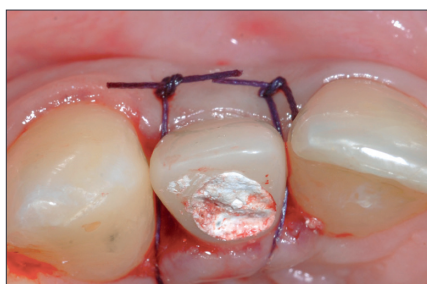

Figura 11

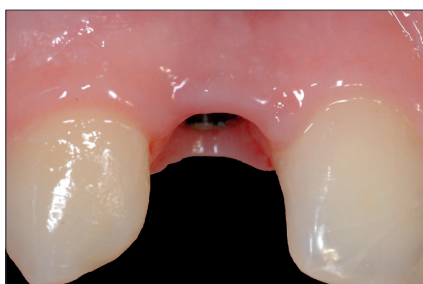

Figura 12

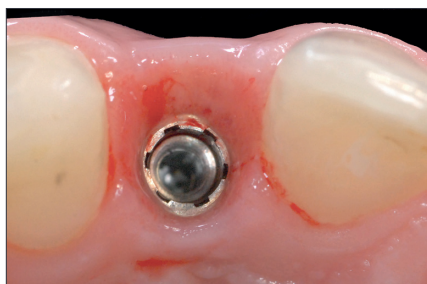

Figura 13

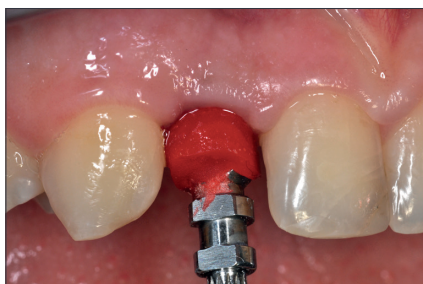

Figura 14

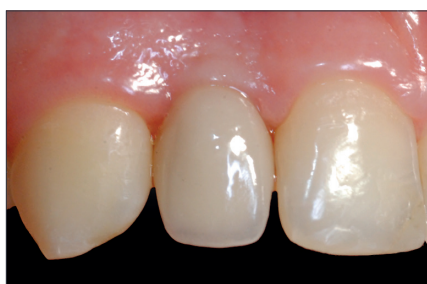

Figura 15

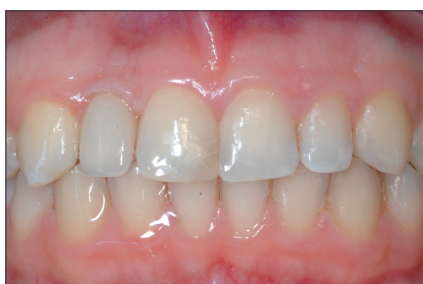

Figura 16

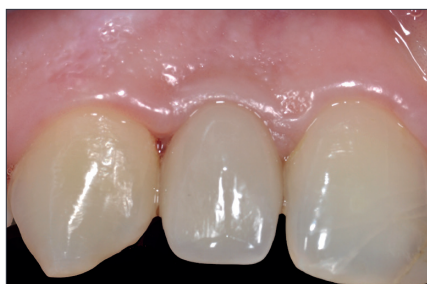

Figura 17

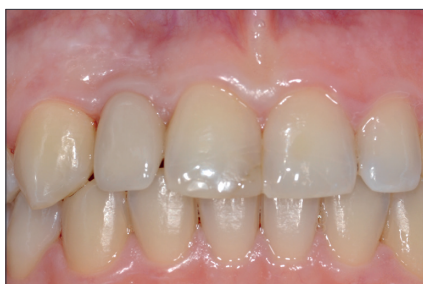

Figura 18

L'incisione crestale è eseguita leggermente palatale al fine di correggere il deficit di tessuto molle buccale una volta che il lembo è suturato. (Figura 10 e 11).

Dopo un periodo di guarigione di circa 3 mesi la concavità buccale dei tessuti molli appare corretta. (Figura 12 e 13).

E' stata rilevata un'impronta definitiva utilizzando un transfer customizzato per replicare il tragitto transmucoso come modellato dal profilo di emergenza del provvisorio (Figura 14).

Il restauro definitivo è un pilastro in zirconia con ceramica stratificata sulla porzione vestibolare. (Figura 15 e 16).

A 3,6 anni dalla consegna della corona definitiva il profilo dei tessuti molli e duri appare stabile e l'estetica soddisfacente. (Figura 17 e 18).